

One Minute Wonder

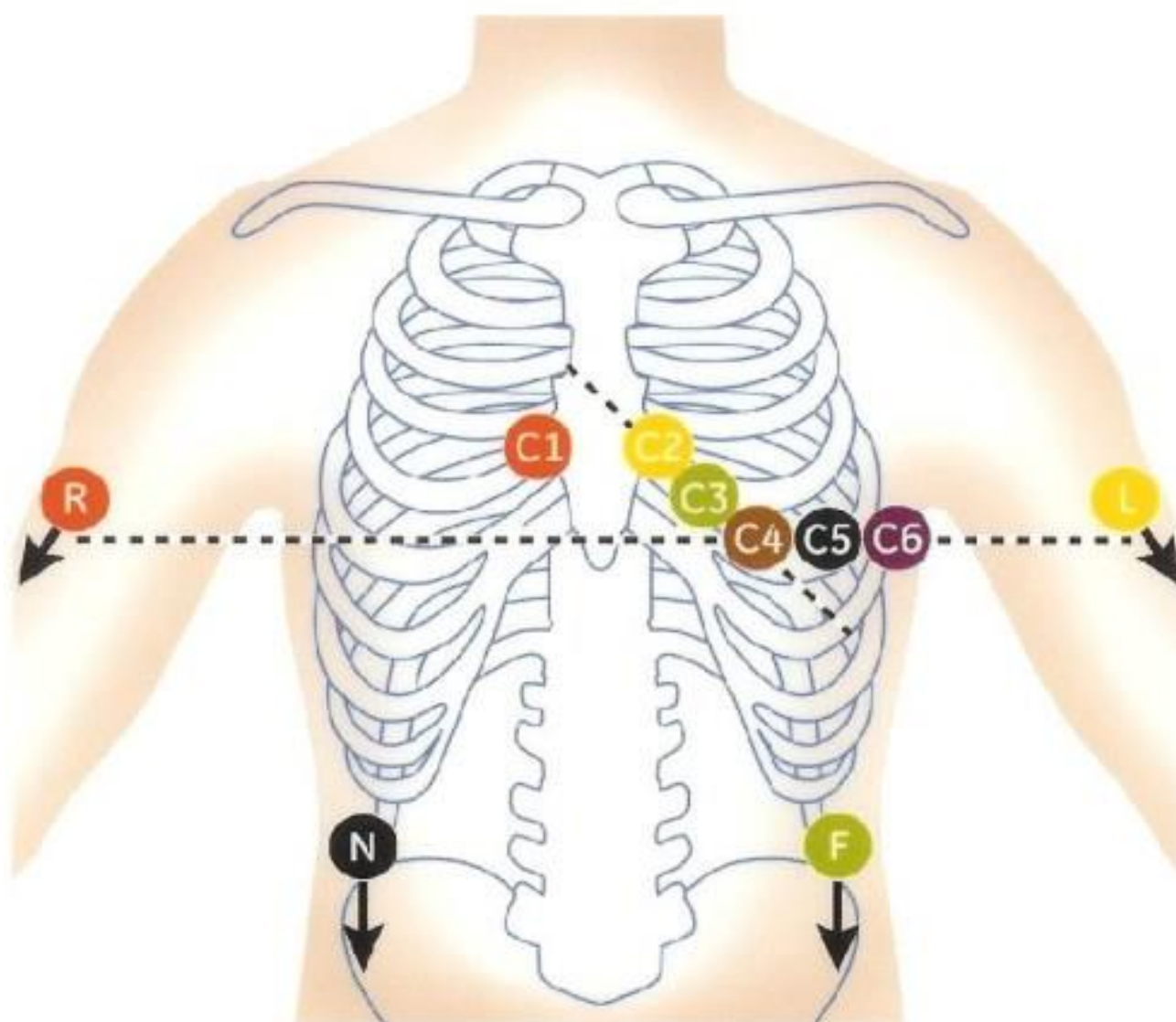
12-Kanal-EKG Brustwandableitung nach Wilson

Extremitätenableitung:

- R. rot - rechte obere Extremität
- L. Gelb - linke obere Extremität
- F. Grün - linke untere Extremität
- N. Schwarz - rechte Untere Extremität

Brustwandableitung:

- V1 4. Intercostalraum (ICR) rechts sternal
- V2. 4. ICR links Sternal
- V4. 5. ICR medio clavicuar links
- V3. mittig zwischen V2. Und V4
- V5. vordere Axillarlinie gleiche Höhe wie V4.
- V6. mittlere Axillarlinie gleiche Höhe wie V4 & V5



Quellen:

<https://fachpflgewissen.de/wp-content/themes/twentyten/images/stories/EKG.jpg>

<https://www.praktischarzt.de/untersuchungen/ekg/ekg-anlegen/>